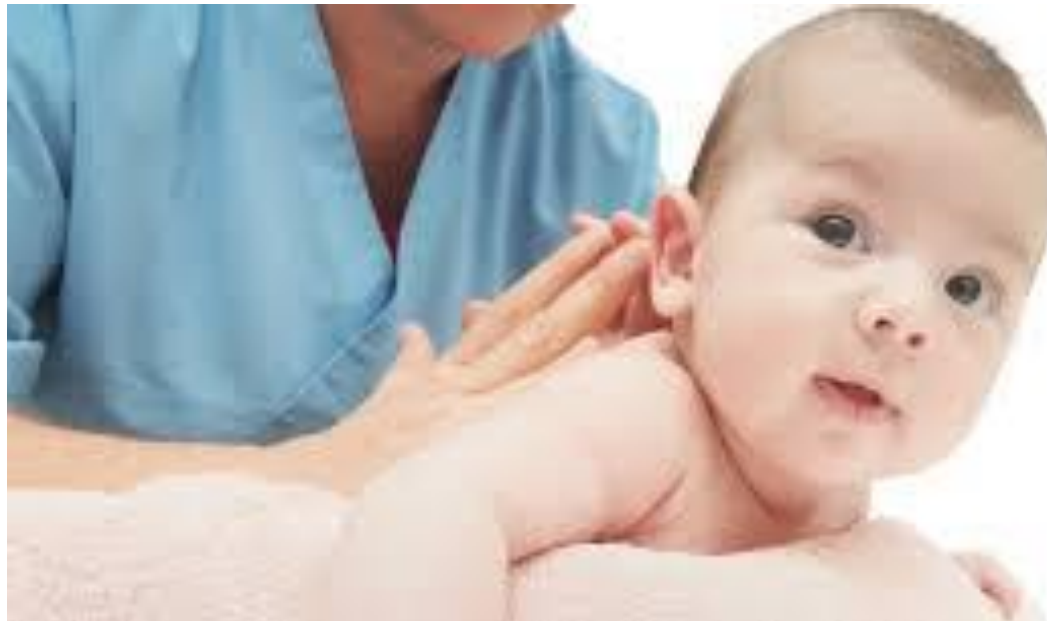

**Доказательства результативности
osteopathic лечения
в педиатрии
(российские рандомизированные
исследования)**



Е.Л. Кузнецова, О.С. Гулькевич

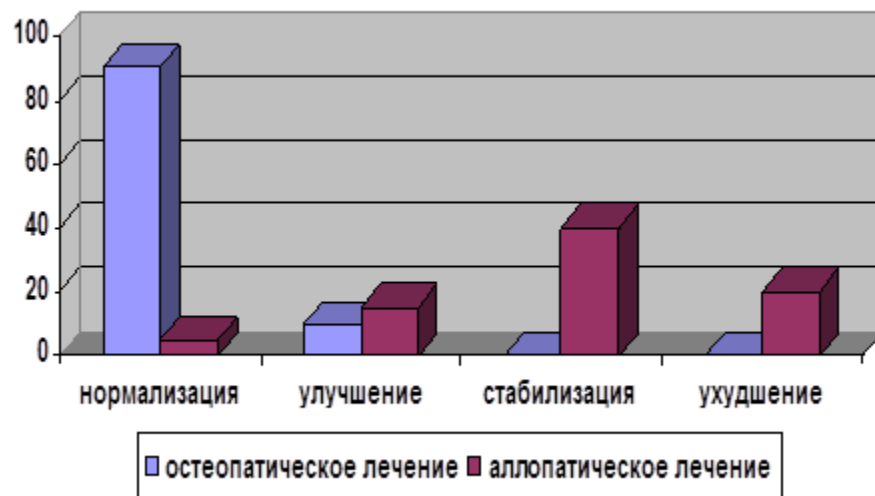
ОСТЕОПАТИЧЕСКАЯ КОРРЕКЦИЯ ДИЗАРТРИЧЕСКИХ ПРОЯВЛЕНИЙ ЗАДЕРЖКИ ПРЕДРЕЧЕВОГО РАЗВИТИЯ ДЕТЕЙ ПЕРВОГО ГОДА ЖИЗНИ, СВЯЗАННЫХ С РОДОВОЙ ТРАВМОЙ КРАНИОВЕРТЕБРАЛЬНОГО ПЕРЕХОДА

Основная группа – 44 человека: остеопатическое лечение.

Контрольная группа – 36 человек: стандартное медикаментозное лечение.

Родовая травма кранио-вертебрального перехода является причиной легкой формы бульбарной дизартрии, вызывает нарушение тонуса мышц языка и околоротовой мускулатуры и приводит к затруднению артикуляции и задержке предречевого развития. Остеопатическое лечение позволяет устранять причины их возникновения, что существенно ускоряет процесс восстановления речевых функций, а также предотвращает прогрессирование задержки предречевого развития.

У детей в основной группе в 75% случаев восстановился тонус языка, в 85% случаев - нормальная подвижность и тонус круговой мышцы рта, в 80% случаев исчезала или уменьшалась асимметрия линейной скорости кровотока в вертебро-базилярном бассейне. В группе сравнения эти показатели остались без изменения или ухудшились.



Д.Е. Мохов, Е.Е. Ширяева, О.В. Стамболцян, В.О. Стамболцян, Матвеев Д.В., Фролов В.А.

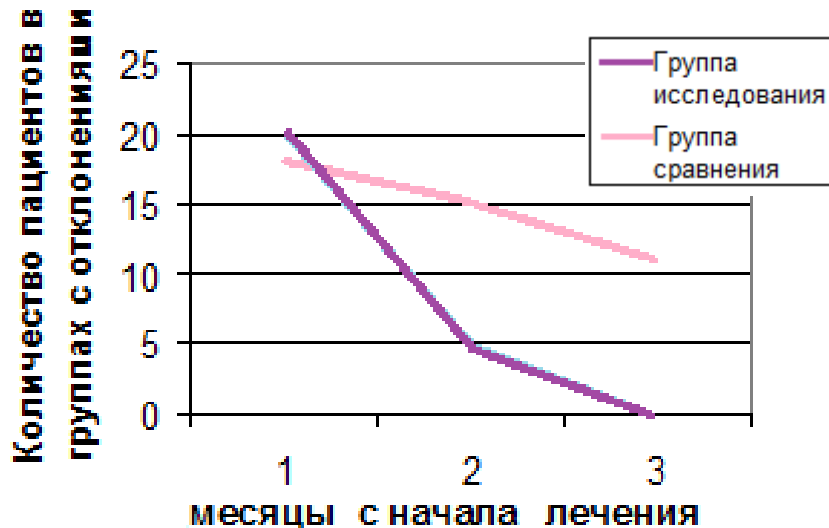
ОСТЕОПАТИЧЕСКОЕ ЛЕЧЕНИЕ ДИСПЛАЗИИ И ПОДВЫВИХОВ ТАЗОБЕДРЕННЫХ СУСТАВОВ У ДЕТЕЙ ПЕРВОГО ГОДА ЖИЗНИ

Основная группа – 50 человек: остеопатическое лечение на фоне ортопедического лечения. Остеопатическое лечение проводилось в промежутках между сменами абдукционных шин-распорок с частотой 2-3 раза в месяц.

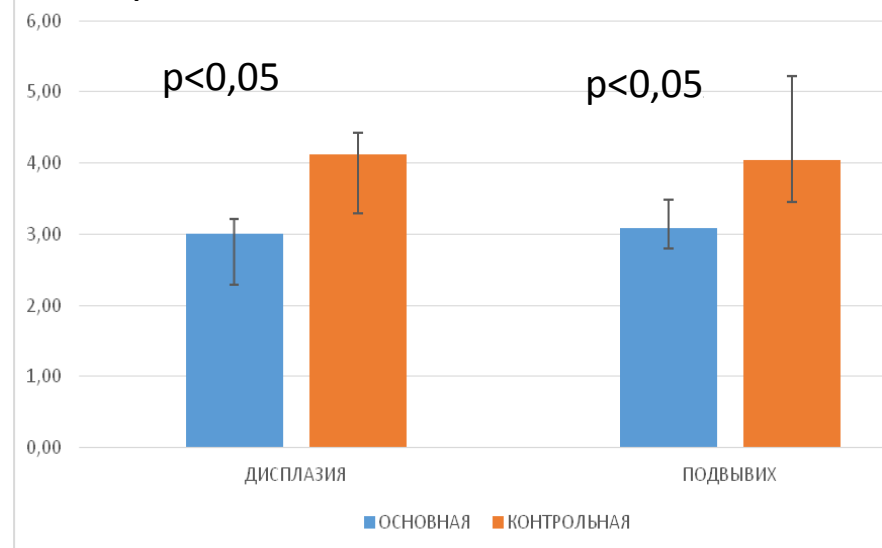
Контрольная группа – 42 человека: только ортопедическое лечение.

Остеопатическое лечение приводит к улучшению соотношений костных элементов тазобедренного сустава, значительно уменьшает сроки их формирования, дает возможность формировать сустав без назначения лекарственных препаратов, позволяет снизить сроки фиксации ребенка в отводящих шинах в среднем на 1 месяц.

Отклонение угла α по данным УЗИ



Продолжительность лечения, мес.



Ю.О. Кузьмина, В.Л. Смирнов, А.Ф. Саматов, Т.И. Лютина, Е.Л. Кузнецова

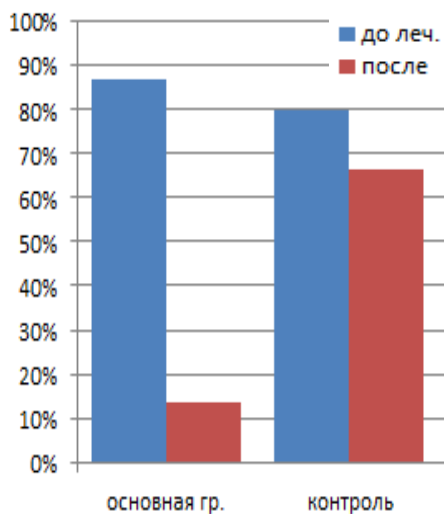
ОСТЕОПАТИЧЕСКОГО ЛЕЧЕНИЯ ГИПЕРТЕНЗИОННО-ГИДРОЦЕФАЛЬНОГО СИНДРОМА У ДЕТЕЙ ПЕРВОГО ГОДА ЖИЗНИ

Основная группа – 30 человек: остеопатическое лечение на фоне стандартного медикаментозного лечения.

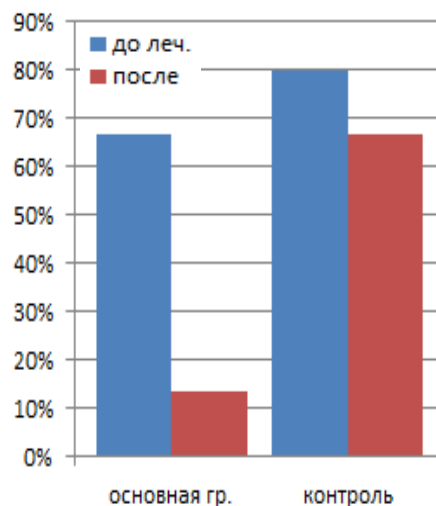
Контрольная группа – 30 человек: стандартное медикаментозное лечение.

Остеопатическая коррекция соматических дисфункций у детей раннего возраста с ГГС в сочетании с медикаментозным лечением дает лучший результат в сравнении со стандартным медикаментозным лечением ($p < 0,05$).

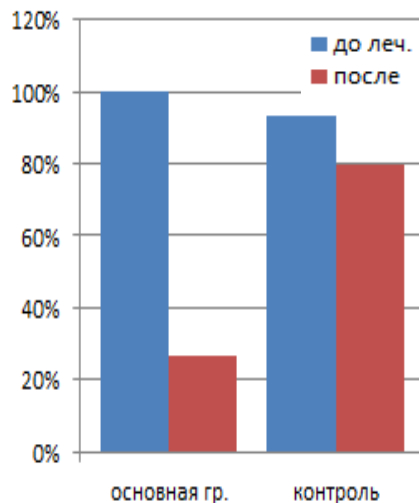
Увеличение окружности головы



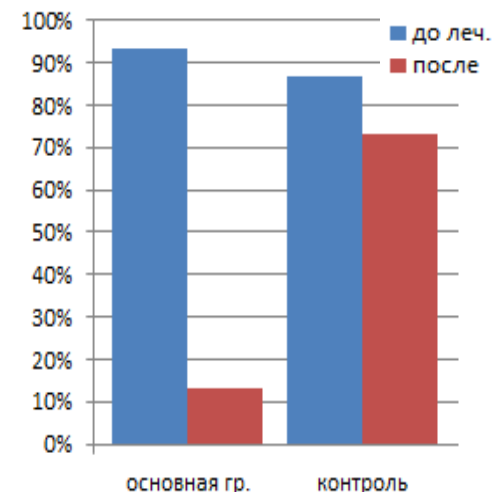
Расхождение швов черепа



Общая мозговая симптоматика



Увеличение ширины боковых желудочков по данным нейросонографии



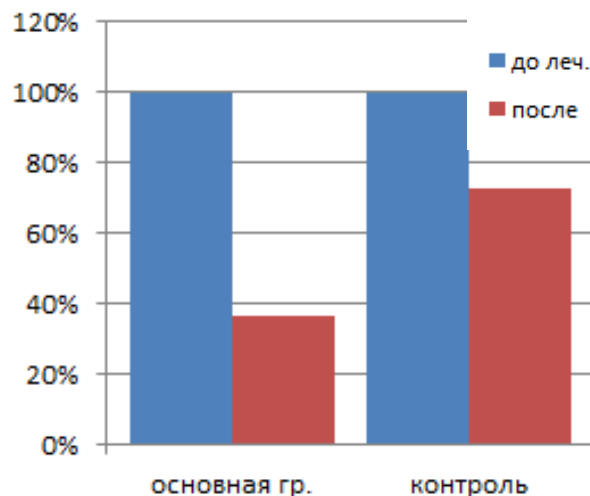
Ю.О.Кузьмина, Е.А. Гореликова, Е.Н.Гусина, Н.П. Токарева, Е.С. Мохова
ОСТЕОПАТИЧЕСКАЯ КОРРЕКЦИЯ ДВИГАТЕЛЬНЫХ НАРУШЕНИЙ ПРИ ПЕРИНАТАЛЬНЫХ ПОРАЖЕНИЯХ ЦНС У ДЕТЕЙ ПЕРВОГО ГОДА ЖИЗНИ

Основная группа – 86 человек: остеопатическое лечение.

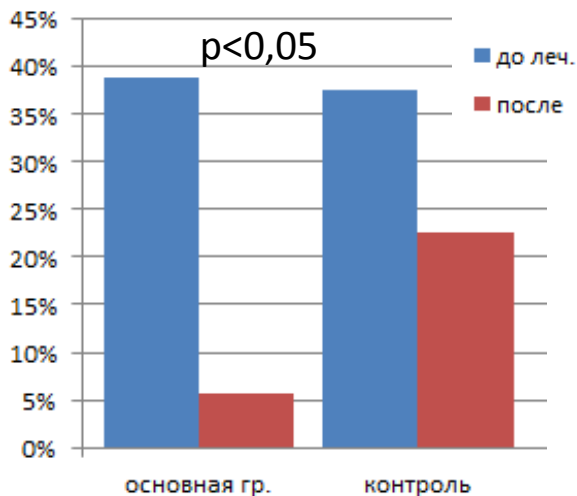
Контрольная группа – 60 человек: стандартное лечение.

Остеопатическая коррекция соматических дисфункций у детей с перинатальными поражениями ЦНС гипоксически-ишемического генеза дает лучший результат по сравнению со стандартным лечением, особенно при дистониях ($p < 0,05$), в виде исчезновения или уменьшения двигательных нарушений. Остеопатическая коррекция позволяет снизить лекарственную нагрузку у детей первого года жизни.

Двигательные нарушения



Дистония



**Чем раньше
начнется
остеопатическое
лечение, тем лучше
результат.**

Е.А. Боброва, И.А. Аптекарь, С.В. Новосельцев и др.

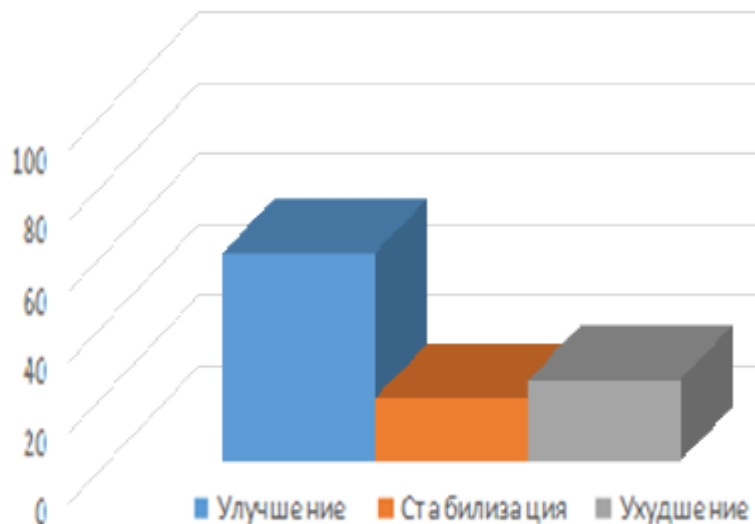
ОСТЕОПАТИЧЕСКОЕ ЛЕЧЕНИЕ ДЕТЕЙ 7–10 ЛЕТ С МИОПИЕЙ СЛАБОЙ СТЕПЕНИ

Основная группа – 47 человек: остеопатическое лечение на фоне стандартного лечения.

Контрольная группа – 47 человек: стандартное лечение.

В основной группе произошло уменьшение тяжести миопии после лечения - в среднем на 0,5Д, а в контрольной группе – увеличение тяжести на 1,0Д ($p < 0,05$).

Основная группа



Контрольная группа

